
Relato de Caso: Síndrome de Sézary

Isadora Frois Ourique¹ ; Cristine Zanotto Eberhardt²; Augusto Mantovani³ ; Milton Abdallah Salim Kalil ⁴

Resumo

OBJETIVOS: Relatar o caso de um linfoma cutâneo raro com apresentação típica. **MATERIAS E METODOS:** Foi realizado um relato de caso de um paciente (sexo masculino, 64 anos, negro) da área da neurologia do Hospital São Lucas de Porto Alegre, no ano de 2016. Os dados foram obtidos a partir do relato do próprio paciente, assim como as suas informações hospitalares. **RESULTADOS:** paciente masculino, 64 anos, negro. O paciente foi encaminhado ao ambulatório de clínica do Hospital São Lucas (HSL) por uma leucócitos que iniciou com quadro de prurido generalizado, linfonodomegalia inguinal e cervical, além de avermelhamento da pele. Após 4 meses, paciente retorna ao HSL com exames solicitados de seguintes resultados: Hb: 15,9 / Ht: 46,8% / Leucócitos: 17.060 (linfócitos: 12.539 – linfócitos com morfologia sugestiva de Síndrome de Sézary)/ Plaquetas: 198.00 / Ácido Úrico: 4,6/ Creatinina: 1.0 / Uréia: 35. **CONCLUSÃO:** é de relevância clínica a apresentação de um caso raro e grave, com uma apresentação típica.

Palavras Chave: Síndrome de Sézary; linfoma T cutâneo ; micose fungoide

1.Introdução

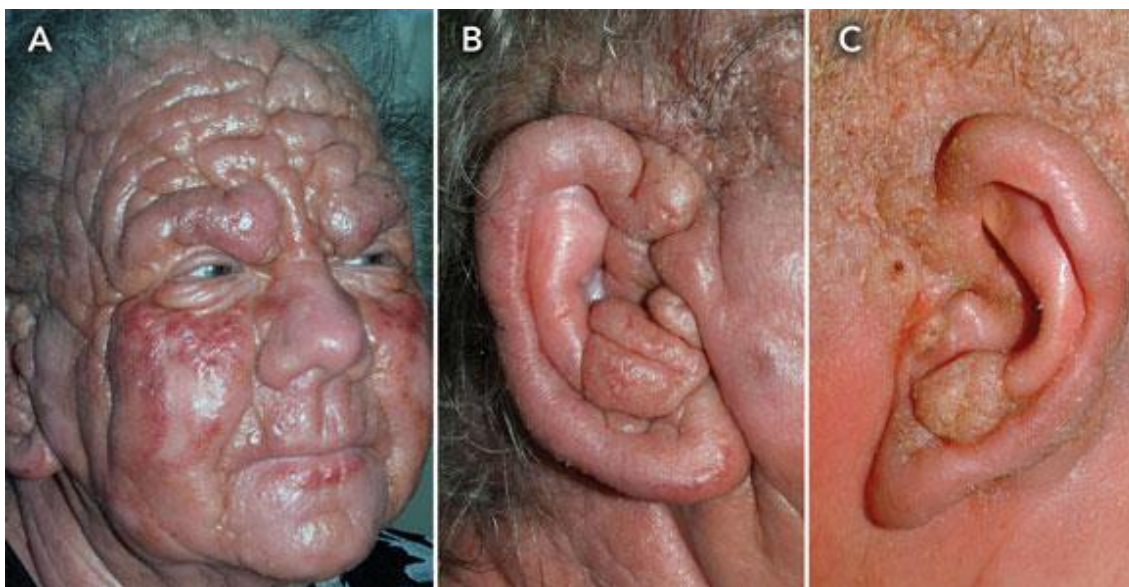
A síndrome de Sezary é uma variante da micose fungoide, marcada pela eritrodermia esfoliativa difusa, associada à linfadenopatia e a leucemização da micose fungoide: aparecimento no sangue periférico de linfócitos com núcleos cerebriforme (células de Sezary). A micose fungoide é o mais comum linfoma T cutâneo primário e representa 0,5% de todos os linfomas não-hodgkin. O linfoma é derivado dos linfócitos T helper (CD4 positivo) presentes na derme. Tem uma idade média de apresentação de 55-60 anos, é mais comum no sexo masculino e na raça negra.

2. Relato de Caso

Paciente masculino, 64 anos, negro, natural de Uruguaiana, procedente de Porto Alegre, ex-padeiro com diagnóstico de Síndrome de Sezary (SS). Este, diabético tipo 2 e cardiopata, foi encaminhado à clínica do Hospital São Lucas da PUC (HSL) por leucocitose que iniciou com quadro de prurido generalizado, linfonodomegalia inguinal e cervical, além de avermelhamento da pele. Após 4 meses, paciente retorna ao HSL com exames solicitados de seguintes resultados: Hb:15,9 / Ht:46,8% / Leucócitos: 17060 (Linfócitos: 12539 – linfócitos com morfologia sugestiva de Síndrome de Sezary) / Plaquetas: 198.000 / Acido Úrico: 4,6 / Creatinina: 1,0 / Uréia: 35. Em exame físico desta mesma consulta constatou-se eritrodermia generalizada, prurido intenso com xerodermia, alopecia importante, infiltração da pele (face, tronco, MMSS, MMII até região dos joelhos), hiperkeratose palmoplantar, linfonodos (cervicais, axilares, inguinais, bilaterais) endurecidos e indolores, ectrópio bilateral. Solicitou-se, então, imunofenotipagem de sangue periférico e TC de tórax, abdômen e pelve a fim de buscar o diagnóstico e estadiar a patologia, respectivamente. Em consulta de retorno, paciente queixava-se ainda de uma sensação de frio exacerbado, negando febre e qualquer mudança dos sintomas relatados anteriormente. Como resultado dos exames da Imunofenotipagem de sangue periférico: 68% de cél T CD2+ CD3+ CD4+ CD5+, com deleção de CD8 / Hb: 15,9 / Ht: 46,8 / Leucócitos: 17060 meta 1% bast 1% seg 20,5 linf 73,5% (linfócitos com morfologia sugestiva de Células de Sezary) / Plaquetas: 198.000 / Ácido úrico: 4,6 / Creatinina: 1,0 / Uréia: 35. Na TC de tórax: linfonodomegalias axilares; TC de pelve: linfodomegalia ao longo das cadeias ilíacas externas e região inguinal; Tc de adomen sem particularidades. A hipótese diagnóstica, segundo a clínica e resultado dos exames, levou à um linfoma cutâneo de células T – Síndrome de Sezary. Com isso, utilizou-se a fototerapia + IFN como tratamento.

3. Tabela e figuras

Figura/Tabela 1: Aspecto clínico de um paciente com Síndrome de Sézary



Fonte: <http://www.pathologyoutlines.com/topic/lymphomanonBsezary.html>

4. Discussão:

A Síndrome de Sézary é uma variante da micose fungóide, marcada pela eritrodermia esfoliativa, associada à linfadenopatia e a leucemização da micose fungóide: aparecimento de linfócitos com núcleo cerebriforme (células de Sézary) no sangue periférico. No caso relatado, o paciente apresentava pele ressecada, de coloração bronzeada com escoriações de coçadura, sinais que condizem com a Síndrome de Sézary.

O paciente ainda apresentava prurido generalizado, alopecia importante, infiltração da pele da face, tronco, membros superiores e membros inferiores até a região dos joelhos. Características tipicamente presentes no estágio I e II da micose fungóide.

A micose fungóide é mais comum no sexo masculino e na raça negra, ambas características presentes no paciente. Portanto, trata-se de um caso típico de Síndrome de Sézary e com riqueza de sinais e sintomas descritos na literatura.

Referências

- (1) SANCHES JÚNIOR, J. A.; MORICZ, C. Z. M. de; NETO, C. F. **Processos linfoproliferativos da pele: T-cell and NK-cell lymphomas**, 2006. Disponível em: < <http://bases.bireme.br/cgi-bin/wxislind.exe/iah/online>>. Acesso em 01 jan.2016
- (2) Harrison Internal Medicine, 17^a edition, Copyright 2008, by The McGraw-Hill Companies.